

## 令和元年度調査研究

1. 令和元年度残留抗菌性物質検査結果	…	1
2. スタンプ細胞診によるマロリー小体の観察が病理診断に有効と 考えられた、豚肝細胞癌の1症例	…	5
3. と畜場における牛腹腔内癌腫の合理的病理診断について (特に、胆管細胞癌の免疫組織化学診断を中心として)	…	9
4. 肉の生食に関する啓発活動および市民意識調査 —食肉まつりにおける4年分のアンケート結果報告—	…	13

## 1. 令和元年度残留抗菌性物質検査結果

### 1. はじめに

食品中への抗菌性物質の残留は、耐性菌の出現や食品アレルギーの誘引になるとも言われており、食品衛生法（食品、添加物等の規格基準）により規制されている。本所においても、昭和59年より食肉中の残留抗菌性物質について検査を実施してきたところであり、以下に令和元年度の検査の概要を報告する。

### 2. 検査対象

仙台市ミートプラントに搬入された獣畜のうち、次に該当する獣畜を検査対象とした。

- (1) 病畜として搬入された獣畜。
- (2) 健康畜として搬入された1歳未満の牛（とく）。
- (3) 健康畜として搬入され、敗血症を疑わせる所見を認めた獣畜。
- (4) 健康畜として搬入され、抗菌性物質の使用を疑わせる所見を認めた獣畜。

### 3. 方法

本所独自法に従って検査を行った。

#### (1) プレミテストによる簡易法

平成20年4月から腎臓、筋肉について実施。

※プレミテストは製造元r-biopharm社、輸入元アヅマックス(株)の検査用培地で、厚生省通知（平成6年7月1日衛乳第107号）に基づく簡易法よりも迅速かつ高感度である。詳細は平成21年度事業概要の調査研究資料「プレミテストによる残留抗菌性物質の簡易検査法の検討」等を参照のこと。

#### (2) LC/MS/MSIによる残留抗菌性物質一斉分析法

簡易法により残留抗菌性物質陽性と判定された獣畜の筋肉についてLC/MS/MSIによる一斉分析を行った。当所では、妥当性評価試験により妥当性が得られた31成分を定量可能物質とし、残り12成分は定性可能物質として分析を行っており、表1に定量可能物質31成分を示した。

表1 令和元年度 LC/MS/MSによる残留抗菌性物質一斉分析法の定量可能物質

対象成分名	
トリメプリム	スルファメキサゾール
スルファメラジン	スルファドキシム
マルボフロキサシン	フロルフェニコール
オキシテトラサイクリン	ドキシサイクリン
オルメプリム	オキシリン酸
チアンフェニコール	スルファジメトキシム
シプロフロキサシン	スルファキノキサリン
テトラサイクリン	タイロシン
ダノフロキサシン	ベンジルペニシリン
スルファジミジン	エリスロマイシン
エンロフロキサシン	
セファゾリン	オキサシリン
オルビフロキサシン	メンブトン
スルファモノメトキシム	クロキサシリン
スルファクロルピリダジン	ナフシリン
クロルテトラサイクリン	ジクロキサシリン

#### 4. 結果および考察

令和元年度の簡易法の検査結果を表2に示した。簡易法により腎臓から抗菌性物質が検出されたものは、検査を行った牛、とく、及び豚234頭のうち牛8頭、とく1頭であった。

簡易法で腎臓陽性となった獣畜の筋肉を用いてLC/MS/MSによる残留抗菌性物質一斉分析(独自法)を行った結果、定量下限値を超えて抗菌性物質が検出された検体はなかった。

腎臓陽性となった牛8頭の内1頭は、簡易法の結果が出る前に多発性腫瘍により全部廃棄が確定したため、筋肉を用いた残留抗菌性物質一斉分析は行わなかった。

平成22年度から令和元年度までの簡易法による腎臓からの抗菌性物質の検出頭数(腎臓陽性率)を表3および図1に示した。平成27年度までは6%前後を推移しており、平成28年度は1.5%と大きく低下したが、平成29年度は再び5.6%に上昇した。その後は減少傾向にあり、今年度は3.8%と過去十年間の平均より低い陽性率となったが、腎臓陽性となった獣畜の9件中7件が投薬歴について未申告であった。これらについては、出荷者から正確な投薬歴の申告をうけるよう、荷受会社へ口頭指導している。

今後も、荷受会社を通じ出荷者に対して投薬歴申告の徹底と薬剤の適切な使用を促すとともに

に、抗菌性物質を含めた動物用医薬品の検査を継続し、安全な食肉の供給に寄与していきたい。

表2 令和元年度 簡易法検査結果

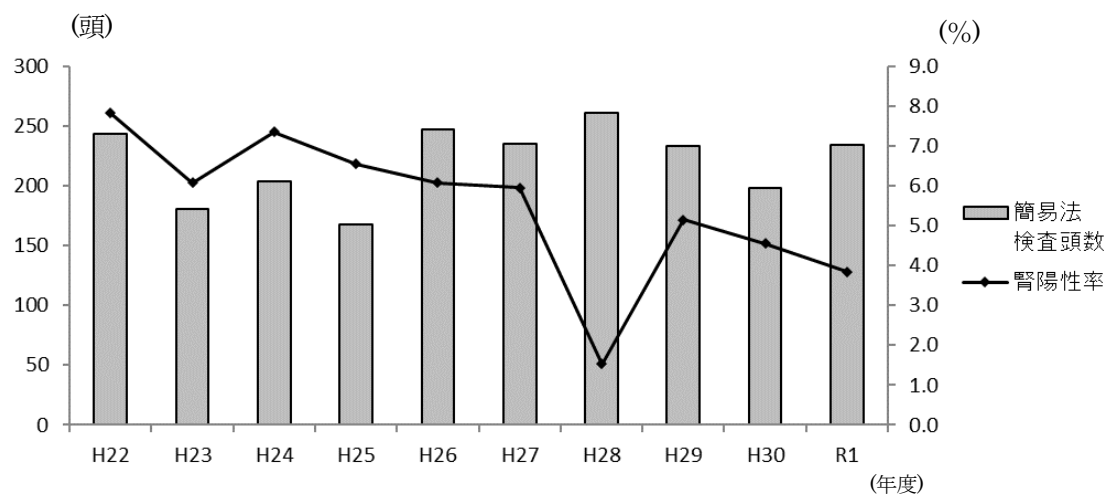
	牛		とく		豚		小計		総計
	健康畜	病畜	健康畜	病畜	健康畜	病畜	健康畜	病畜	
検査頭数	18	151	21	2	42	0	81	153	234
腎陽性頭数	1	7	1	0	0	0	2	7	9
腎陽性率(%)	5.6	4.6	4.8	0.0	0.0	0	2.5	4.6	3.8
腎筋陽性頭数	0	0	0	0	0	0	0	0	0
腎筋陽性率(%)	0.0	0.0	0.0	0.0	0.0	0	0.0	0.0	0.0

表3 過去10年間の簡易法による腎臓からの抗菌性物質検出頭数の推移

	牛	とく	豚	計
平成22年度	10 ( 8)	4 ( 0)	5 ( 1)	19 ( 9)
平成23年度	8 ( 5)	0 ( 0)	3 ( 1)	11 ( 6)
平成24年度	9 ( 5)	2 ( 0)	4 ( 0)	15 ( 5)
平成25年度	8 ( 5)	1 ( 0)	2 ( 1)	11 ( 6)
平成26年度	12 ( 7)	1 ( 0)	2 ( 1)	15 ( 8)
平成27年度	10 ( 4)	3 ( 0)	1 ( 0)	14 ( 4)
平成28年度	2 ( 1)	2 ( 0)	0 ( 0)	4 ( 1)
平成29年度	9 ( 6)	2 ( 1)	1 ( 0)	12 ( 7)
平成30年度	8 ( 8)	1 ( 0)	0 ( 0)	9 ( 8)
令和元年度	8 ( 7)	1 ( 0)	0 ( 0)	9 ( 7)

(( )は病畜の頭数:再掲)

図1 過去10年間の簡易法による腎臓からの抗菌性物質検出頭数の推移



## 2. スタンプ細胞診によるマロリー小体の観察が病理診断に有効と

### 考えられた、豚肝細胞癌の1症例

#### 1. はじめに

仙台市ミートプラントでと畜検査した豚の繁殖豚症例で病理形態学的検索の結果、肝細胞癌と診断した1例に遭遇した。本例は病理検索中、特に病変部を用いたスタンプ細胞診により得られた腫瘍細胞質内封入体様物(後にマロリー小体:Mallory body と判明。以下、封入体と記載)の存在所見が、病理診断の参考になった当所での初発例であった。また、免疫組織化学的に腫瘍細胞が肝細胞癌と胆管細胞癌への分化傾向を同時に示していた稀有な症例でもあり、今後のと畜検査に併行する病理精密検査の際に参考となり得る情報と考え、その検索概要を報告する(全国食肉衛生検査所協議会病理部会第76回研修会に演題発表)。

#### 2. 材料及び方法

##### (1) 材料

当該症例は本市ミートプラントに健康畜として搬入された雌の繁殖豚である。と畜検査時に得られた腹腔内の多発性硬結性小型腫瘍形成部を主とする主要臓器、主要体表リンパ節および一部付属リンパ節を材料とした。

##### (2) 方法

まず、得られた材料の一部腫瘍についてスタンプ細胞診Mey-Grunwald-Giemsa染色標本(以下MG染色標本)を作製した。同時にスタンプ細胞診に用いた組織片からクリオスタット凍結切片による迅速HE標本を作製し速やかに顕微鏡下で観察後、迅速免疫組織化学検査である抗Keratin/CytokeratinAE1/AE3(以下、抗Keratin/Cytokeratinは抗CKと略)検索を行った。以上の作業により得られた情報を参考にしながら、得られた病理検査材料は10%中性緩衝ホルマリンで十分固定後パラフィンブロックを作製し、全ての標本にHE染色を施し、必要に応じてPAS染色、アルシアンブルー pH2.5染色(以下、AB染色と略)、マツソントリクローム染色(以下MT染色と略、結合織の染色に1%ライトグリーンを使用)、胆汁色素の検索であるHall法、アミロイド検索のためのコンゴレッド染色を行った。更に選定した一部の腫瘍組織は抗CKAE1/AE3、抗CK7、抗CK18、抗CK19、抗Hepatocyte、抗Vimentin、抗VIII<sub>R</sub>、抗AFP(以上の使用抗体は抗CK18、抗CK19、抗CK20がAbcam、抗HepatocyteがDAKO、他はニチレイ製)、更に封入体の同定目的に抗Ubiquitin抗体(Gene Tex)を用いた免疫組織化学検査を行った。

### 3. 成績

#### (1) 肉眼所見

内臓検査の際に臓器と遊離した人頭大灰白色腫瘤(最大腫瘤)を発見した。腫瘤は結合織性被膜下に血管が走行、断面は灰白色小巣状を呈し、深部では出血壊死が見られた。腫瘤は肝臓実質や胃および腸の漿膜面、子宮広間膜等の腹腔内での播種が見られた。最大腫瘤の付着部は定かではなかったが、委縮した肝臓の内側左葉先端から内側右葉の先端胞膜面に臓器摘出時に生じたと思われる切痕が見られ、同部と目された。また脾臓の硬化と著明な萎縮をも認め、腫瘤による圧迫萎縮の可能性が示唆された。

#### (2) 病理組織及び免疫組織化学所見

腫瘤のMG染色標本では多型な腫瘍性上皮様細胞の出現と同細胞質内に弱好酸性～未染色の封入体が見られた。クリオスタット迅速HE標本では腫瘍細胞の充実ないし索状、時に小腺管状を呈する増殖像を認め肝細胞癌の様相であった。常法のパラフィン切片標本による検索では腫瘍細胞の細胞質内には上記スタンプMG標本で観察された封入体が腫瘍細胞質内に多数存在し、小球集簇や粗大球状の不均一かつ境界不明瞭な状態で観察された。それらの特染性状はPAS陽性、AB染色陰性、MT染色(ライトグリーン使用)で二染色(赤ないし緑)であった。また、Hall法による胆汁色素の検索は陰性であった。免疫組織化学的に肝臓実質および転移部に見られた腫瘍組織では抗CKAE1/AE3、抗CK7、抗Hepatocyte陽性および陰性細胞の混在する像が観察され、他に抗AFP陽性、集簇した腫瘍細胞間には抗Vimentinおよび抗第Ⅷ因子陽性の内皮様細胞の存在を認めた。腫瘍細胞質内の封入体様物は抗Ubiquitin抗体に対し砂粒状ないし球状の陽性像を呈した。他の特筆所見として肝臓の類洞内、脾臓の小動脈壁、腎臓の糸球体毛細血管等にアミロイド沈着が見られ、全身性アミロイドーシスの併発が観察された。

### 4. 考察

本症例の要点は、繁殖雌豚のと畜解体時に腹腔内臓器摘出に際し播種性腫瘍性腫瘤が認められ、最大腫瘤は遊離した状態で発見された。病理検索ではスタンプMG標本とクリオスタット迅速HE標本の観察で肝細胞癌を疑い、特徴的には腫瘍細胞の細胞質内に球状ないし不正形の封入体様物を多数確認していた。以上の病理形態所見より肝細胞癌を強く疑い、以降パラフィンブロックを用いた常法の病理検索と免疫組織化学検索を行った。検索当初抗CKAE1/AE3、抗CK7陽性所見が得られ、検索開始時点の予想に反し肝細胞癌の確定結果が得られなかったため胆管細胞への分化や発癌もあり得ると考え、抗CK18、抗CK19、による肝細胞か胆管細胞かの同定に加え、肝細胞癌の組織内で見られる類洞構造形成の有無を把握するための抗Vimentinや抗Ⅷ因子、更に肝細胞癌の指標でもある抗AFPも行った。それらの検査結果から腫瘍組織内には肝細胞癌と胆管細胞癌の分化を示唆する腫瘍細胞の混在が指摘されると共に、

腫瘍細胞集簇間には肝組織の模倣と解される内皮様の血洞ないし類洞構造の形成を確認した。

肝臓腫瘍における胆管細胞癌の腫瘍細胞には粘液が、また肝細胞癌においては球状硝子体(globular hyaline body)とマロリー小体(Mallory body)の3種が封入体様物として出現することが知られている[4]。本症例では封入体の出現が概ね腫瘍細胞質内に見られたことや、HE標本下での辺縁不明瞭な形態像とその特染性状、特に細胞診に用いられるパパニコロ染色の染色態度を参考に行ったMT染色では赤ないし緑の2染色性を示したことによりマロリー小体の出現を示唆した。更に本封入体は文献上の免疫組織化学結果に報告されている[1] 抗Ubiquitin抗体に対し陽性を示した。人文献では生検材料による細胞診によるマロリー小体の検出が肝細胞癌の臨床病理診断に極めて有効との報告があり[1]、今回の症例でも同様であり、動物の肝細胞癌の病理診断においても有意義な情報と思われた。

病理診断名に関しては動物症例での肝細胞癌および胆管細胞癌への同時分化を示した症例に関する参考文献が見当たらないことから、人症例を参考とせざるを得ない様である。人では肝細胞癌と胆管細胞癌において、複数の腫瘍塊があり夫々の構成腫瘍細胞が肝細胞癌と胆管細胞癌である症例が報告されている[2-3]。この場合は両者の重複癌と診断されている。本例の様な腫瘍組織に両者が混在している様な場合は、現在のところWHOの分類上肝細胞癌の混合型としていることに習いたい。肝細胞癌と胆管細胞癌の同時分化についてはStem cellの腫瘍化が有力な知見であるがStem cellの腫瘍化に関する免疫組織化学的検索についてはWHO分類Stem cell features としてCK7、CK19、EpCAM、NCAM、KITの他MUC1、CD24、CD44、CD133等と記載があるが[3]現時点で統一見解に達していないため今後の検討課題であると思われた。また、本例では重要な副所見として全身的アミロイドーシスを合併していることから組織診断名を豚のアミロイドーシスを伴う肝細胞癌(混合型)、病理診断名を豚肝細胞癌(混合型)としての扱いが妥当と思われた。

[1]笠井久豊: 早期胃癌を合併し多数のMallory小体を有した細小肝細胞癌の1例, Jpn. Soc. Clin. Cytol. 29(1), 37-42(1990)

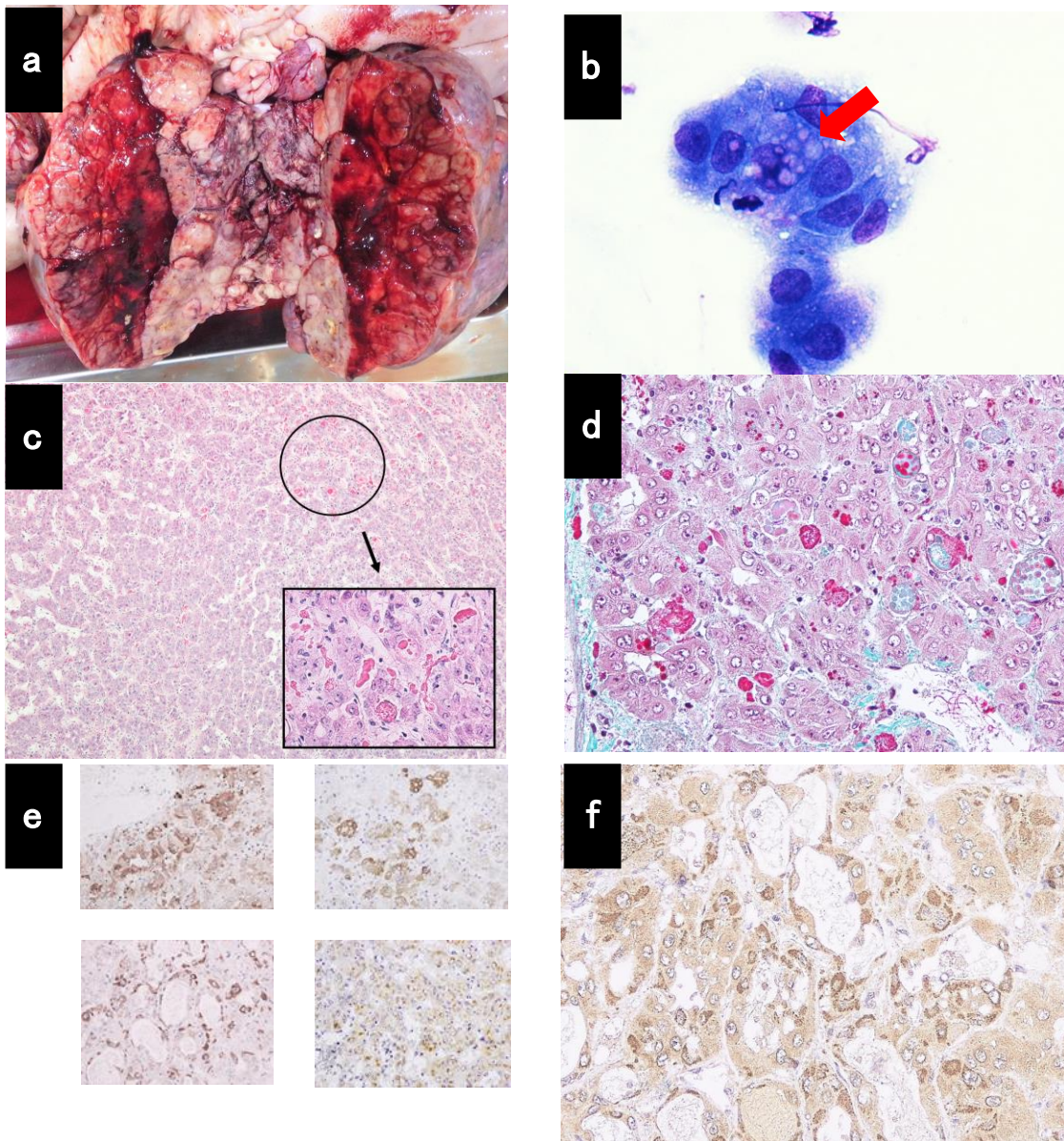
[2]鈴村和夫: 肝細胞癌と胆管細胞癌の同時性重複癌の1例, 日外科系連会誌, 36(6), 992-997(2011)

[3]高田英志: 肝細胞癌と細胆管成分を伴った肝内胆管癌の同時性重複癌の1切除例, 肝臓, 55巻2号, 106-114(2014)

[4]林田蓉子: 肝細胞癌の細胞形態学的検討, Jpn. Soc. Clin. Cytol. 29(3), 391-401(1990)



5. 写真



- a 腹腔内腫瘍：人頭大灰白色腫瘍が内蔵検査時に発見された。
- b 腫瘍スタンプ細胞診：細胞質内封入体様物がメイグリンワルドギムザ染色にて観察された。
- c 最大腫瘍 HE染色：肝組織類似の組織構造と多様な好酸性封入体様物が観察された。
- d 肝臓腫瘍部 ライトグリーンを使用したマッソントリクローム染色(200倍)  
：封入体様物は緑ないし赤の二染性を示した。
- e 肝臓外腫瘍部 免疫組織化学染色  
：抗CF7 (左上)、CK19 (右上)、Hepatocyte (左下)、 $\alpha$ -Fetprotein (右下) 陽性像。
- f 腫瘍細胞質内封入体様物 免疫組織化学染色：抗Ubiquitin陽性像。

### 3. と畜場における牛腹腔内癌腫の合理的病理診断について

(特に、胆管細胞癌の免疫組織化学診断を中心として)

#### 1. はじめに

仙台市ミートプラントで遭遇頻度の高い牛の腹腔内原発癌腫は、子宮腺癌、肝細胞癌、胆管細胞癌があり、他に一部上皮性性格を有する腫瘍として中皮腫がある。それらは腹腔内に播種した場合には肉眼的判別が難しく、特に肝細胞癌と胆管細胞癌については病理組織学的検査でも鑑別困難症例を経験している。今回我々は、牛腹腔内原発癌腫の中で、遭遇頻度が最も高かった胆管細胞癌の症例を再検索し、数種の抗サイトケラチン抗体(以下、抗CKとする)を使用した免疫組織化学的検査手法を検討した結果、牛の上記4腫瘍に対する抗CKを用いた合理的な免疫組織化学的診断について若干の知見を得たのでその概要を報告する(令和元年度全国食肉衛生検査所協議会食肉及び食鳥肉衛生研究発表会にて口頭発表)。

#### 2. 材料及び方法

##### (1) 材料

材料は表1に示した症例から採取した腫瘍性腫瘍と主要臓器及び器官、主要体表リンパ節と一部付属リンパ節とした。

表1 検索材料

Case No.(ID No.)	品 種	年 齢	性	と畜年月日
1(09B04)	B	10歳4か月	♀	平成21年12月30日
2(10B05)	B	15歳7か月	♀	平成22年4月21日
3(12B37)	B	14歳10か月	♀	平成24年4月7日
4(13B37)	B	13歳0か月	♀	平成25年8月28日
5(13B65)	H	11歳7か月	♀	平成26年1月22日
6(14B05)	B	5歳11か月	♀	平成27年4月15日
7(14B65)	B	6歳6か月	♀	平成27年2月3日
8(15B67)	B	10歳9か月	♀	平成28年2月26日
9(16B55)	H	6歳7か月	♀	平成29年3月1日
10(17B22)	H	13歳4か月	♀	平成29年7月27日

B: 黒毛和種

H: ホルスタイン種

##### (2) 方法

一部腫瘍についてスタンプ細胞診May-Grunwald-Giemsa染色標本

を作製した。Case No. 6~10ではスタンプ細胞診に用いた組織片からクリオスタット凍結切片を作製後、迅速HE標本と場合によって迅速免疫組織化学標本である抗CKAE1/AE3、抗Vimentin標本を作製した。次に、採取した全ての検査材料は10%中性緩衝ホルマリンで固定後パラフィンブロックを作製した。全てにHE染色を施し、必要に応じて特殊染色はPAS染色、コロイド鉄染色及び同ヒアルロニターゼ消化試験、AZAN染色を行った。腫瘍組織の免疫組織化学検索は部位を選定し、抗CKについてはAE1/AE3(Nichirei:412811)、

5.6(Nichirei:418081)、7(Nichirei:413481)、18(Abcam:C-04ab668)、19(Abcam:ab84632)、20(LS-Bio:13607)を行い、他には必要に応じて抗 Vimentin(Nichirei : 422101)、抗 ChromograninA (Nichirei:412751)、抗S-100(Nichirei:422091)、抗 α-SMA(Nichirei:412011)、抗 α-Fetoprotein (Nichirei:422221)を行った。

### 3. 成績

#### (1) 肉眼所見

各症例の肉眼的な病変程度と分布は表 2 に示した。各症例は内臓摘出時、肝臓実質に腫瘍性灰白色腫瘍を複数観察した。腫瘍は大きさ数ミリから数センチの球状を呈し、正常様肝臓組織とは境界明瞭であった。腫瘍が肝臓表面に存在した場合は包膜よりドーム型に隆起、場合に

表2 肉眼的病変の程度と分布

病変分布と程度 Case No.(ID No.)	全身的病変分布 (程度)	肝臓病変分布 (程度)	転移リンパ節 (程度)	備	考
1(09B04)	散発(+)	散発(++)	肝門(++),縦隔(++)		
2(10B05)	散発(+)	散発(++)	肝門(+++)	腺腔形成性腫瘍、アマラーゼ消化性PAS陽性物質を含む。	
3(12B37)	多発(++)	散発(++)	肝門(+++),脾門(+++),縦隔(+),肺門(+)	胆嚢内に大型ポリープ状腫瘍形成。胆嚢管壁に結節多発。黄疸(+++)	
4(13B37)	散発(++)	多発(+++)	肝門(+++),縦隔(++)	膵臓実質大網,肺に腫瘍形成。子宮筋層に子宮筋腫形成。腫瘍組織内に筋線型細胞出現。	
5(13B65)	散発(+)	多発(+++)	肝門(+),脾門(+),縦隔(+),肺門(+),内腸骨(+)	腹膜および横隔膜に小腫瘍散発。	
6(14B05)	散発(+)	多発(++)	肝門(+),脾門(+),縦隔(++)	肺実質内に小腫瘍散発。	
7(14B65)	多発(+++)	散発(++)	肝門(+),縦隔(++),脾門(++)	腹膜,横隔膜,脾臓大網表面に重度の播種。	
8(15B67)	散発(+)	散発(+)	肝門(+),縦隔(++),脾門(++)	胆嚢壁ポリープ状腫瘍形成、黄疸(+++)	
9(16B55)	散発(+)	散発(+)	肝門(+),縦隔(++)	肺実質内腫瘍散発。	
10(17B22)	散発(+)	散発(+)	肝門(+++),縦隔(++),腸間膜(++)	転移巣(肺実質および一部リンパ節)では短紡錘形細胞の増生が優位。慢性うっ血肝。	

病変分布: 多発<散発<単発  
病変程度: 重度:(+++),中等度:(++),軽度:(+)

よっては中心部が陥凹した所謂癌臍状を呈していた。それらの断面は概ね均質であったが、時に結合織の増生による菊花状様の紋理が観察された。また腫瘍中心部で出血や壊死が見られた。腫瘍形成の見られた肝臓実質は腫大性で症例により褪色し、加えて Case No.10 では慢性うっ血が見られた。リンパ節への転移病変は肝門リンパ節で全症例病変形成が見られ、脾門リンパ節、縦隔リンパ節が高率に、主要体表リンパ節では Case No.5 で内腸骨リンパ節に、Case No.10 で腸間膜リンパ節に病変形成が見られた。以上の他、全身的には Case No.3 と 8 で重度黄疸が見られた。

#### (2) 病理組織及び免疫組織化学所見

症例 10 例は表 3 の診断名の記載どおり全て胆管細胞癌であった。それらは胆管原発の胆管癌であり、病理組織学的には乳頭状を含む腺腔ないし管腔形成例が 7 例あり、7 例中組織パターンの分類上、管状腺癌が最も多く 5 例 ( Case No.2,4,7,8,9)、内 1 例(Case No.2)で内腔に PAS 陽性物質(アマラーゼ消

表3 免疫染色結果

Anti body Case No. (ID No.)	CK7	CK18	CK19	CK20	CKAE1/AE3	Vim	診断名(病名)	備	考
1(09B04)	+	+	+	+	+	ND	乳頭腺癌(胆管細胞癌)		
2(10B05)	+	+	+	+	+	-	管状腺癌(胆管細胞癌)		
3(12B37)	+or-*	+or-*	+or-*	+or-*	+	-	腺扁平上皮癌(胆嚢癌)		
4(13B37)	+	+	+	+	+	-	管状腺癌(胆管細胞癌)	AFP-, ChA-	
5(13B65)	+	+	+	+	+	-	乳頭腺癌(胆管細胞癌)		
6(14B05)	+	+	+	+	+	-	低分化型(胆管細胞癌)	AFP-, ChA-, Hep-, CK5 6-部で+	
7(14B65)	+	+	+	+	+	-	管状腺癌(胆管細胞癌)		
8(15B67)	+	+	+	+	+	ND	管状腺癌(胆管細胞癌)	CK7(+), AFP-	
9(16B55)	+	+	+	+	+	ND	管状腺癌(胆管細胞癌)	CK7(+)	
10(17B22)	+	+or-*	+	+	+, (+)	(-)	未分化型(胆管細胞癌)		

\*: 胆嚢壁ではCK7-CK20各+ 扁平上皮部ではCK5+CK7-20各-  
\*\* CK18は立方状上皮のみ+筋線形細胞は-  
パラフィン標本による免疫組織化学。+or-  
(-)はカオスタット標本による迅速免疫組織化学  
CK 抗Keratin/Cytokeratin  
AFP 抗 α-Fetoprotein  
ChA 抗ChromograninA  
Hep 抗Hepatocyt  
Vim 抗Vimentin  
ND not done

化性)を認めた。他は乳頭腺癌 2 例 (Case No.1,5)であった。Case No.3 は肉眼的に胆嚢粘膜にポリープ形成を認め病理組織像でも正常胆嚢粘膜から癌腫への移行像を観察したため病名を胆嚢癌とし、更に腺癌と扁平上皮癌が混在する病理組織形態から腺扁平上皮癌と病理診断した。Case No.6 は極まれに腺腔形成が見られる低分化型であった。Case No.10 は結合織の網状発育内における肉腫細胞様を呈した短紡錘系細胞(SSC)による小蜂窠発育部と、方形状細胞(CC)による小集簇ないし腺腔様形成部の混在を認める稀有な症例で、未分化型の範疇と解された。発癌部位に関しては胆道最下部の胆嚢(Case No.3)から胆管最上部原発と見られるヘリング管周辺を示唆する(CaseNo.10)症例まで見られた。

#### 4. 考察

当所で遭遇した牛の胆管細胞癌では、胆管に最も近縁で転移度が高い肝臓実質の腫瘍性病変の悪性度と、全身的病変の重症度との間に相関性は見られず、悪性度も判別できなかった。また、胆道系の腫瘍でありながら黄疸を呈した症例は10例中2例と少数であった。転移についてはリンパ行性である

表4 当所で経験上想定している牛の代表的腹腔原発腫瘍症例の免疫組織化学的性状

	凍結切片による迅速免疫組織化学				凍結切片による迅速免疫組織化学		備 考
	CK7	CK18	CK19	CK20	CKAE1/AE3	Vimentin	
胆管細胞癌	+	+	+	+	+	-	
肝細胞癌	-	+	-	-	-	-	FAP(+)
子宮腺癌	+	+	+	-	+	-	
中皮腫	+	+	-	-	+	+	WT-1(+), CK5/6(+)

CK:抗 Keratin/Cytokeratin  
FAP:抗  $\alpha$ -Fetoprotein  
WT-1:抗Wilm's tumor 1 protein

肝門リンパ節、脾門リンパ節と遠隔の縦隔リンパ節転移が高率に認められ、以上の肉眼所見はと畜検査の際の参考知見と思われた。当所で想定している主な牛の腹腔原発腫瘍の免疫組織化学的性状を今回の胆管細胞癌に関する調査結果と過去の診断経験から表4に示した。特に冒頭述べた胆管細胞癌と肝細胞癌の病理組織学的鑑別の困難な点としては、胆管細胞と肝細胞が同一の幹細胞から分化し、両者オリジンの癌細胞はどちらにも分化し得る両能性を有することが近年知られているためであり[1]、それらの病理診断では免疫組織化学による細胞性状の確認が必須とされていることにある。

当所ではここ数年来、特に牛腫瘍検体の病理検査についてはと畜検査の肉眼所見と合わせ、凍結切片を用いた迅速HE標本と抗CKAE1/AE3および抗Vimentin抗体をセットで用いた迅速免疫組織化学検査を合否判定に活用してきた。近年は獣医領域の病理検査においても免疫組織化学検索が普及し免疫抗体の入手が容易となり、それらを用いた合理的な病理検査技術の確立は、と畜場における病理精密検査の精度向上の面で重要と考えていた。しかし、高価な免疫抗体を多種類常備することは経費が掛かるため合理的な手法を日々模索していたところである。今回、人原発不明癌の免疫組織化学検査の手法である抗CK7と抗CK20のセット検索による腫瘍細胞オリジンの合理的な絞り込み検索を参考とした。[2]。得られた結果から、当所では遭遇頻度の高い牛の腹腔内原発癌腫に対しては抗CK7と抗CK20のセット検索に加え、特に発生頻

度が高い胆管細胞癌の症例に対しては、抗CK19を使用し、他の腫瘍については前記の絞り込み検索後にそれぞれに特異性の高い免疫抗体を適宜追加して診断することが、抗体の経費面や病理検査時間の迅速化から見て合理的と考えられた。当所ではと畜検査における病理精密検査は簡便で合理的かつ高精度であることが理想と考えており、今後とも得られた検体の調査研究を行うことにより食肉衛生に寄与したい所存である。

- [1] 西川裕司:肝細胞と胆管上皮の相互可塑性,生化学,第84巻第8号,649-657(2012)
- [2] 伊藤智雄:病理組織診断における免疫染色,社団法人日本顕微鏡学会,顕微鏡  
Vol48,No.1,33-38(2013)

## 4. 肉の生食に関する啓発活動および市民意識調査

### —食肉まつりにおける4年分のアンケート結果報告—

#### 1. はじめに

牛の肝臓(以下、レバー)には、重い病気や死亡の原因となる腸管出血性大腸菌などの病原体が存在することがある。生の牛レバー等が原因と考えられる食中毒は平成 10 年から 23 年にかけて全国で 128 件(患者数 852 人)発生し、うち 22 件(患者数 79 人)は腸管出血性大腸菌が原因とされている。また平成 23 年には腸管出血性大腸菌による集団食中毒事件で 5 名が死亡している。

このことから、平成 23 年に生食用食肉の加工および保存等に関する規格基準が制定され、翌年には牛レバーを生食用として販売または提供することが禁止された。また平成 27 年には、豚レバーや豚肉(内臓を含む)についても生食用として販売または提供することが禁止された。

生食用として販売または提供が禁止されてから年数が経過していること、および肉の生食による食中毒事件や報道が昨今注目されていない等、生食の危険性に対する関心が薄れていくことが懸念される。また生食の危険性に対する市民の関心および認知度を把握し、注意喚起等の啓発活動を行うことは、我々食品衛生監視員にとって重要であると考えられる。当所では毎年勾当台公園市民広場で開催される「食肉まつり」においてブースを設置し、生食の危険性に関するパネル展示等を行い、来場者に対して啓発している。併せてアンケート形式による意識調査を実施しており、平成 28 年度から令和元年度までの 4 年分の結果を集計したので、ここに報告する。

#### 2. 啓発活動方法

肉の生食の危険性に関する啓発を目的として、ブースでのパネルやパンフレットの掲示およびアンケート調査を実施した。アンケートに回答した来場者には、当所で作成したグッズを配布した。

パネルは肉の生食への注意を呼びかける内容や、当所で行うと畜検査の業務について紹介するもの、さらに今年度新たに作成した、牛や豚の枝肉の等身大パネルを掲示した。等身大パネルは来場者に枝肉の大きさを実感してもらう目的で作成した。

パンフレットは「食中毒に関するもの」や、仙台市の食品衛生情報についてまとめた「食の情報館」などを用意し、ブース入口のラックに設置した。

アンケートに回答した来場者に対し、今年度は、台紙に肉の生食への注意喚起が印刷された絆創膏セット(10枚入り)をパンフレットとともに手渡した。

### 3. アンケート調査方法

4年間にわたり、中学生以上の来場者約300名を対象として、アンケート用紙に記入してもらう形式で調査を行った。各年代の回答数が可能な限り均等になるよう、調査を進めた。

質問事項は大きく分けて4項目からなる。

1つ目は「牛レバーを生食用として販売または提供することが、法律で禁止されていること」について。

2つ目は「豚レバーおよび豚肉を生食用として販売または提供することが、法律で禁止されていること」について。

3つ目は「生のレバーや肉には食中毒の原因となる細菌やウイルスが付着している可能性があること」について。

4つ目は「この1年以内にレバーや肉を生で食べたことがあるかどうか」。“ある”と回答した人にはさらに、生で食べた品目、場所および理由について尋ねた。

### 4. アンケート調査結果

各年度の回答者数は平成28年度(以下、H28)が290名、平成29年度(以下、H29)が301名、平成30年度(以下、H30)が324名、令和元年度(以下、R1)が315名であった。

回答者の性別は、R1は男性が41%、女性が56%で、女性の割合が男性に比べて高く、過去3年間と同様の傾向であった。

回答者の年代は、R1は各年代ともに10%から20%の間で推移し、大きな偏りはなく、過去3年間と同様の傾向であった。

「牛や豚のレバーおよび豚肉を生食用として販売または提供してはいけないこと」について“知らない”と回答した割合は、R1は「牛レバー」が17%、「豚レバーおよび豚肉」が27%であり、過去3年間に比べて最も高かった。また「豚レバーおよび豚肉」の割合は各年度とも、「牛レバー」に比べて5%から10%ほど高かった。(図1)

「生の食肉には食中毒の原因となる細菌やウイルスが付着している可能性があること」について“知らない”と回答した割合は、R1は19%であり、H28およびH29に比べて約2倍に増加した。(図2)

「この1年以内にレバーや肉を生で食べたことがある」と回答した割合は、R1が5%で、過去3年間に比べて最も低かった。(図3)

「この1年以内にレバーや肉を生で食べたことがある」と回答した人に対し、品目を尋ねたところ、R1は「牛レバー」が44%で最も高く、次いで「牛肉」(25%)、「豚レバー」「馬刺し」(13%)の



順に高かった。「馬刺し」の割合が高かった昨年を除けば、生食用として販売または提供が禁止されており、法律で規制されている「牛や豚のレバーおよび豚肉」の割合が増加した。(図4)

「この1年以内にレバーや肉を生で食べたことがある」と回答した人に対し、場所を尋ねたところ、R1は「飲食店」が73%で、「自宅」は13%であった。「飲食店」の割合が年々増加した。(図5)

「この1年以内にレバーや肉を生で食べたことがある」と回答した人に対し、理由を尋ねたところ、R1は「これまでも食べていたから」の割合が41%で最も高く、次いで「店で提供しているため安全だと思ったから」(24%)、「食べてみたかったから」(17%)、「一緒に食事をした人(家族や友人など)に勧められたから」(12%)の順に高かった。過去3年間と比較して、「これまでも食べていたから」の割合は例年通り高かったが、「店で提供しているため安全だと思ったから」の割合も一定程度あった。(図6)

## 5. 結果のまとめ・考察

「牛や豚のレバーおよび豚肉を生食用として販売または提供してはいけないこと」および、「生の食肉には食中毒の原因となる細菌やウイルスが付着している可能性があること」について、“知らない”と回答した割合が増加した。したがって生食の規制および危険性に対する認知度の低下により、法律で規制されている品目を生で食べた割合が増加したものと推察された。

またレバーや肉を生で食べた場所として「飲食店」の割合が高く、生で食べた理由として「店で提供しているため安全だと思ったから」の割合も一定程度あったことから、飲食店に対して情報の提供または指導することが重要であると考えられた。

さらに生で食べた理由として「これまでも食べていたから」という割合が高かったことから、習慣的に生食を行っている市民に対しても注意喚起を行うことが重要であり、どのようにアプローチすべきか検討していく必要があると考えられた。

今後は生食の規制および危険性に対する認知度の向上、ならびに習慣的な生食への注意喚起を目的として、毎年6月に開催される食肉まつりにおいて、より効果的な啓発活動を実施していく。具体的には食肉および畜検査について楽しく学べるコーナー作りなど、来場者の目に留まるような展示を検討していきたい。



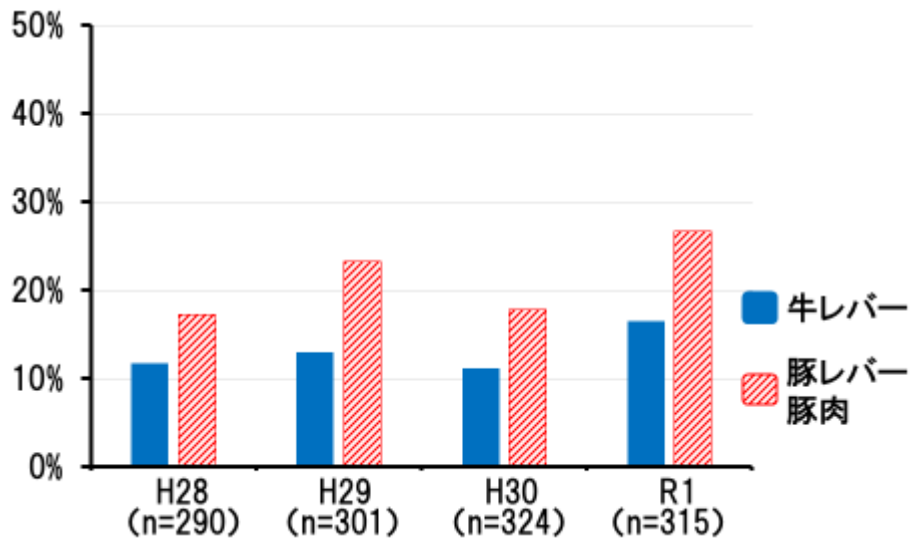


図1 「牛や豚のレバーおよび豚肉を生食用として販売または提供してはいけないこと」について“知らない”と回答した割合

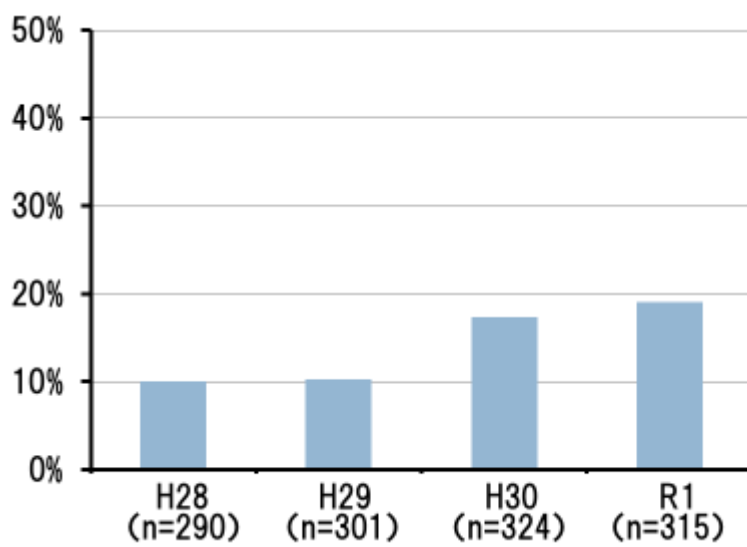


図2 「生の食肉には食中毒の原因となる細菌やウイルスが付着している可能性があること」について“知らない”と回答した割合

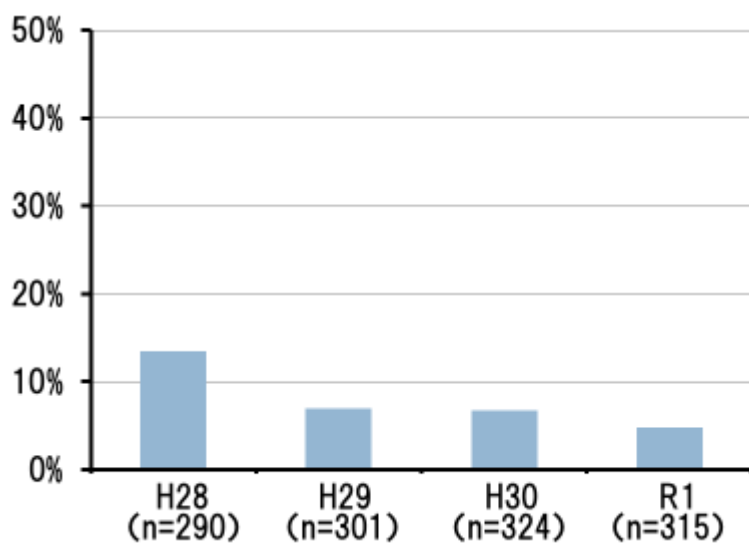


図3 「この1年以内にレバーや肉を生で食べたことがある」と回答した割合

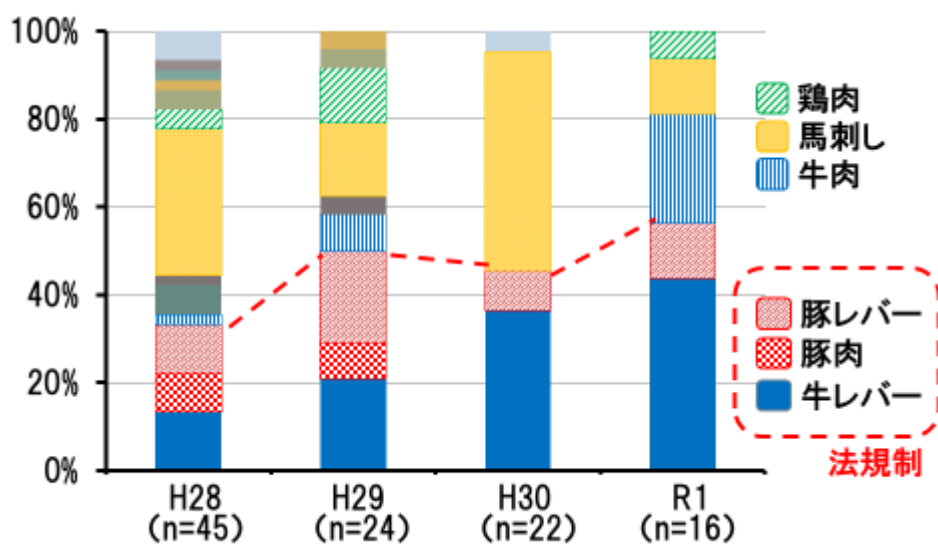


図4 「この1年以内にレバー・肉を生で食べた」品目の割合(複数回答あり)

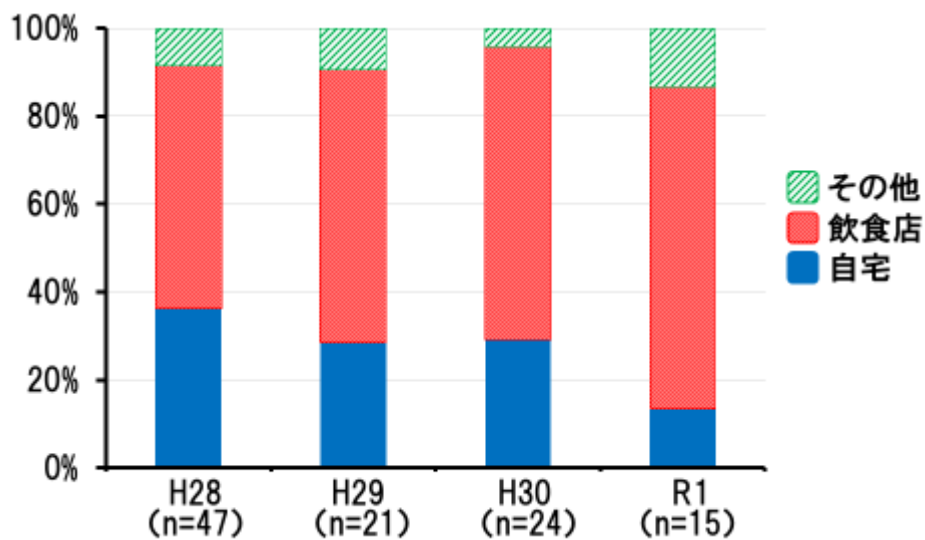


図5 「1年以内にレバー・肉を生で食べた」場所の割合(複数回答あり)

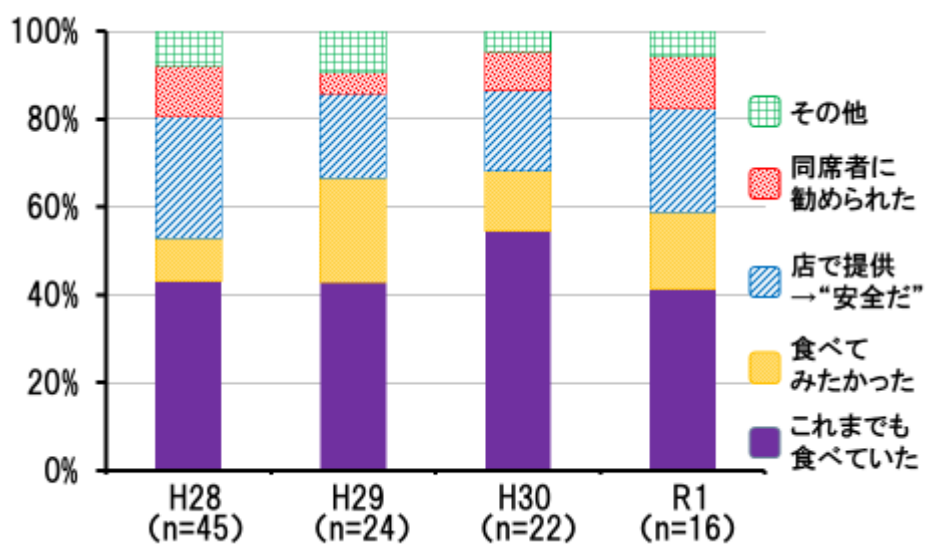


図6 「1年以内にレバー・肉を生で食べた」理由の割合(複数回答あり)