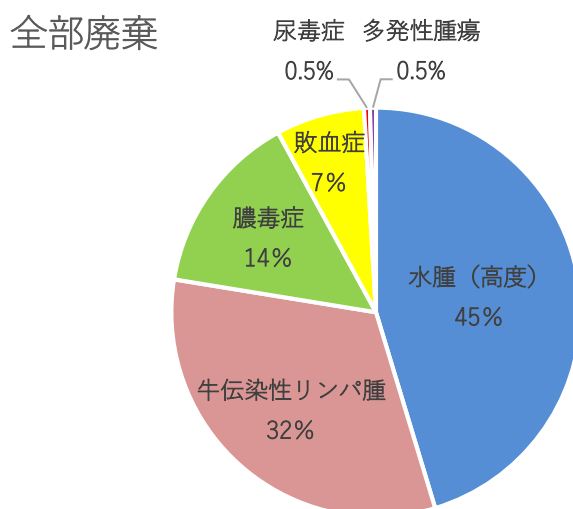


畜種：牛

期間：令和4年4月～令和4年9月

・ 全部廃棄の内訳および疾病比率

全部廃棄となった214頭の疾病内訳は次のとおりで、多い順に水腫(高度)97頭(45%)、牛伝染性リンパ腫69頭(32%)でした。

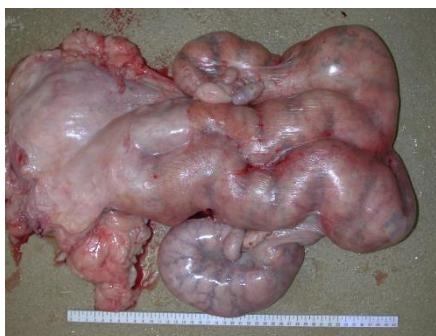

\*水腫(高度)：水腫とは循環器障害等により組織に体液が貯留し浮腫を生じた状態。部分的な水腫は一部廃棄となりますが、全身に及んだ場合は高度な水腫として全部廃棄の対象となります。

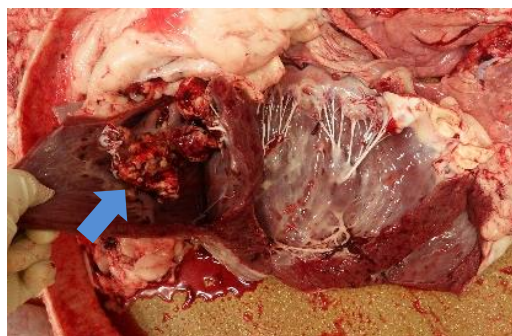
\*牛伝染性リンパ腫：令和2年6月法改正により牛白血病から病名が変わりました。詳細については「資料5. 疾病紹介」をご覧ください。

\*膿毒症：化膿を起こす細菌が病巣から血液中に入っただがり、他の部位にも化膿巣を多発させる疾病。

\*敗血症：細菌が体内に侵入して増殖し、血流によって全身性の症状を起こす疾病。



牛伝染性リンパ腫  
(肥厚した子宮)

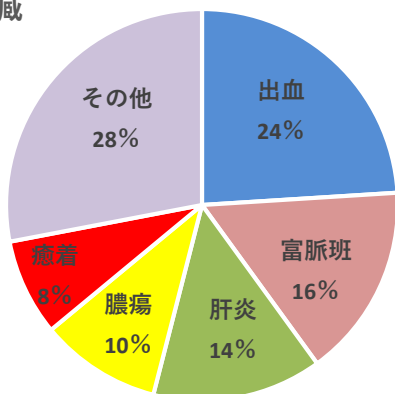


敗血症  
(病変ができた心臓の弁)

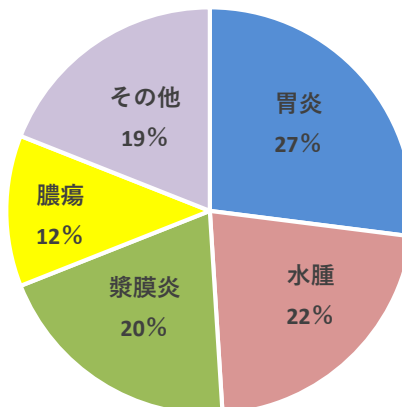
・ 内臓の主な一部廃棄の内訳と疾病比率

肝臓、胃、腸、心臓の各疾病内訳は次のとおりです。

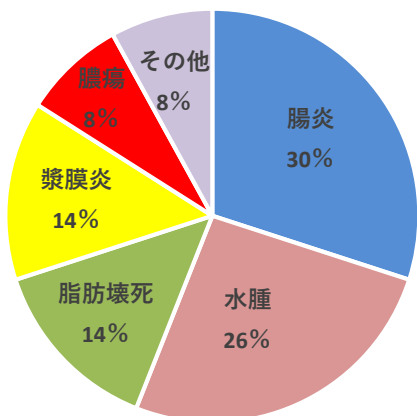
肝臓



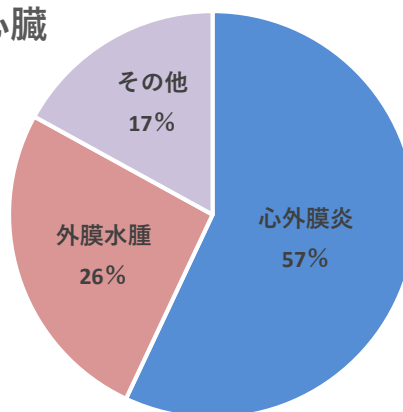
胃



腸



心臓



\*肝出血：肝臓の表面や内部に黒赤色の出血斑が見られるもの。ビタミン A 欠乏との関連性の可能性があり、肥育牛で多く発生します。

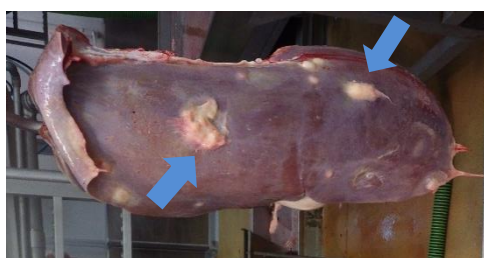
\*ふみやくほん富脈斑：老齢牛に多く、牛の種類、性別を問わずみられますが、特に経産のホルスタイン種にみられます。

\*肝膿瘍：細菌感染によって、肝臓に膿瘍（膿が貯留した袋）ができたもの。原因の一つとして、濃厚飼料の多給があげられます。

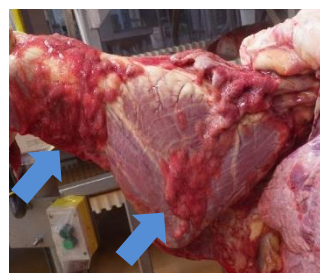
\*しょうまく胃漿膜炎：胃の表面を覆っている膜が炎症をおこしたもの。

\*脂肪壊死：黒毛和種などの肥育牛で多く発生する。脂質代謝障害との関連の可能性ががあります。

\*心外膜炎：心臓の表面を覆っている膜が炎症をおこしたもの。細菌感染などにより、肺や胸膜からの炎症波及によるものが多いです。



肝膿瘍



心外膜炎