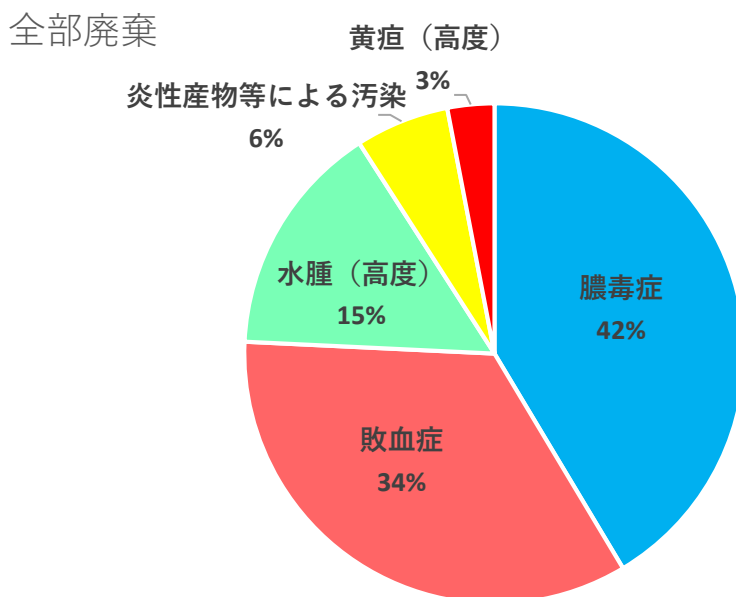


畜種：豚

期間：令和4年10月～令和5年3月

・ 全部廃棄の内訳および疾病比率

全部廃棄となった110頭の疾病内訳は次のとおりで、多い順に膿毒症60頭(42%)、敗血症51頭(34%)、水腫(高度)22頭(15%)でした。



\*敗血症：細菌が体内に侵入して増殖し、血流によって全身性の症状を起こす疾病。

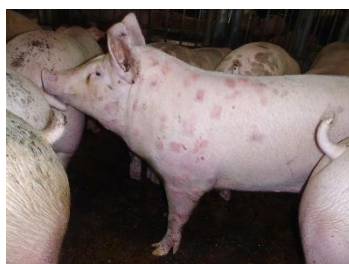\*膿毒症：化膿を起こす細菌が病巣から血液中に入って広がり、他の部位にも化膿巣を多発させる疾病。

\*水腫(高度)：水腫とは循環器障害等により組織に体液が貯留し浮腫を生じた状態。部分的な水腫は一部廃棄となりますが、全身に及んだ場合は高度な水腫として全部廃棄の対象となります。

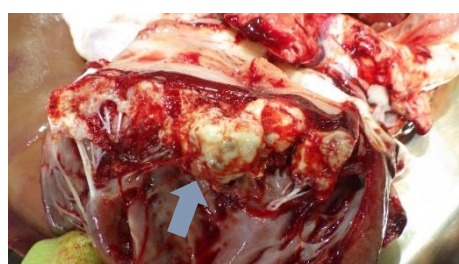
\*豚丹毒：豚丹毒菌が体内に侵入して増殖した疾病。心臓の弁にいぼ状の病変を形成し、皮膚では特徴的な蕁麻疹を引き起こします。詳細については「資料5. 疾病紹介」をご覧ください。



膿毒症の豚  
(矢印部分：化膿巣)



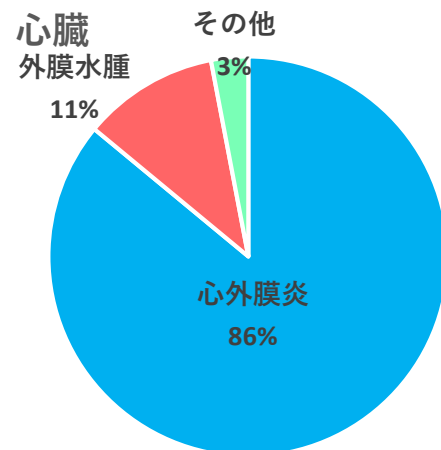
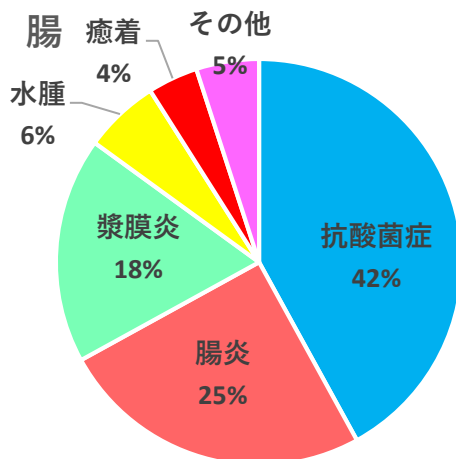
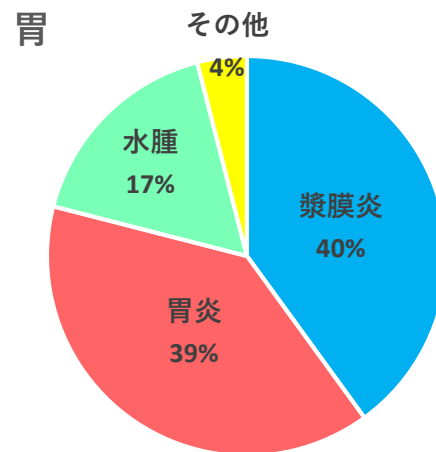
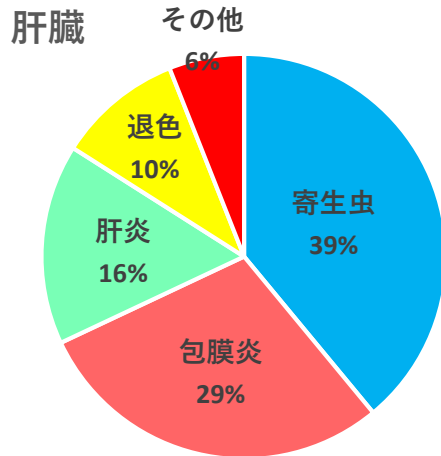
豚丹毒の豚  
(皮膚にひし形の蕁麻疹)



病変ができた心臓の弁  
(敗血症や豚丹毒で見られる)

・ 内臓の主な一部廃棄の内訳および疾病比率

肝臓、胃、腸、心臓の各疾病内訳は次のとおりです。



\*寄生性間質肝炎：豚回虫の寄生などにより、肝臓の表面や内部で炎症が起こり、その部位が斑点状に白く見える病変。

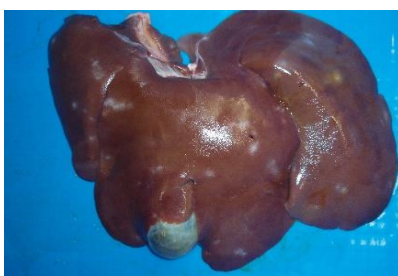\*肝包膜炎：肝臓の表面を覆っている膜が炎症をおこしたものの。

\*胃漿膜炎：胃の表面を覆っている膜が炎症をおこしたものの。

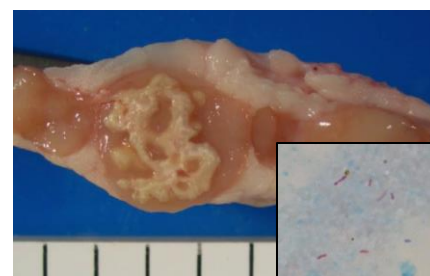
\*腸漿膜炎：腸の表面を覆っている膜が炎症をおこしたものの。

\*抗酸菌症：抗酸菌の感染などで、リンパ節内に灰白色結節を多数形成したものの。

\*心外膜炎：心臓の表面を覆っている膜が炎症をおこしたものの。細菌感染などによる肺炎や胸膜炎からの波及によるものが多い。



寄生性間質肝炎  
(斑点状の白い病変)



抗酸菌症の腸のリンパ節  
(左：灰白色結節を形成)  
(右下：原因となる非定型抗酸菌)